Genetické poruchy samčí pohlavní soustavy

Hana Hňoupková
Pavlína Kučerová
FAPPZ ABPC

Anatomie

- Orgány reprodukce
- Produkce pohlavních hormonů a buněk
- Skládá se z: Varlata, nadvarlata, chámovody, přídavné pohlavní žlázy, zevní pohlavní ústrojí – pyj, předkožka, šourek

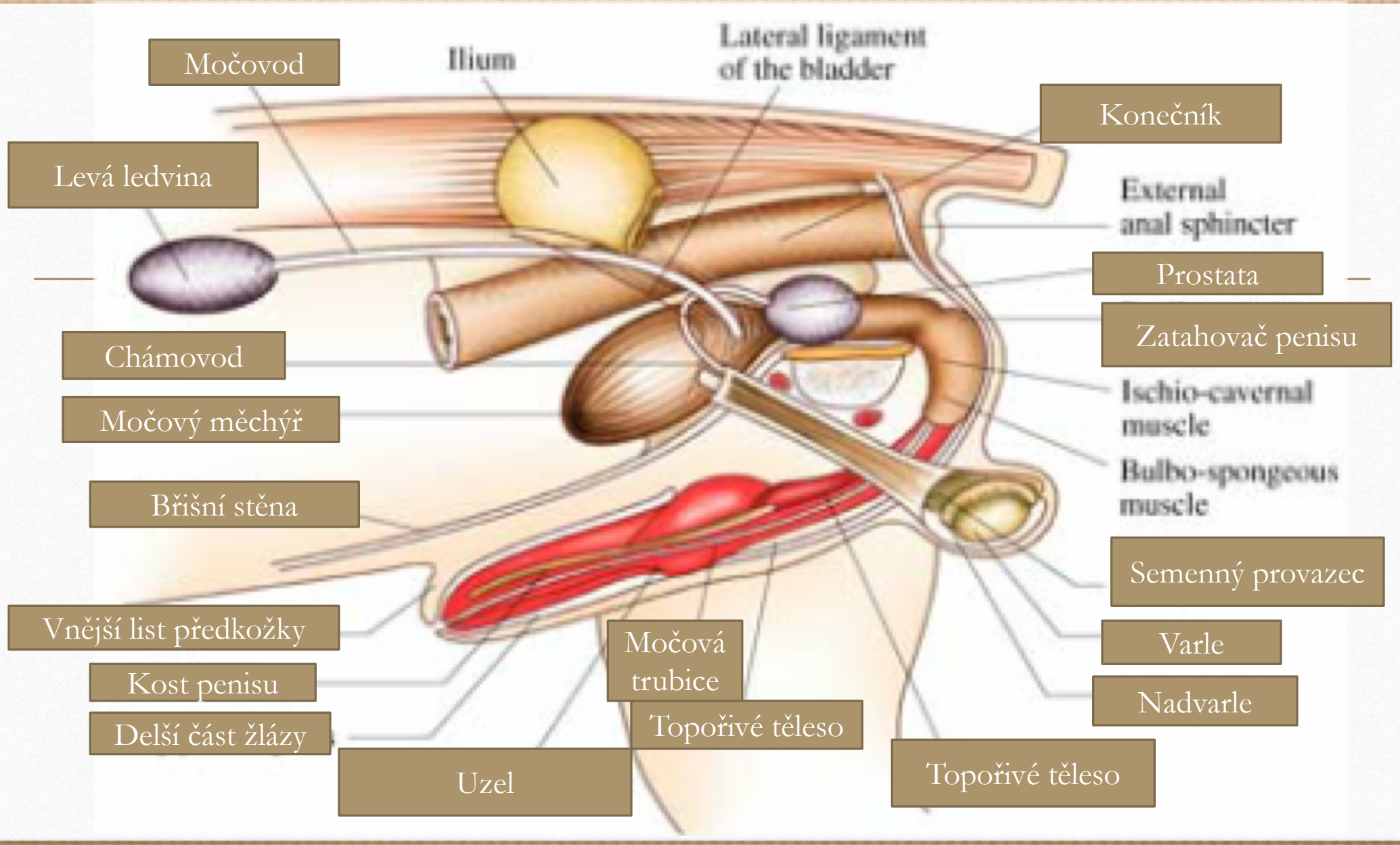
Lateral ligament of the bladder
Ilium
Močovod
Konečník
Levá ledvina
External anal sphincter
Prostata
Zatahovač penisu
Chámovod
Ischio-cavernal muscle
Močový měchýř
Bulbo-spongeous muscle
Břišní stěna
Semenný provazec
Vnější list předkožky
Varle
Močová trubice
Kost penisu
Nadvarle
Delší část žlázy
Topořivé těleso
Uzel
Topořivé těleso

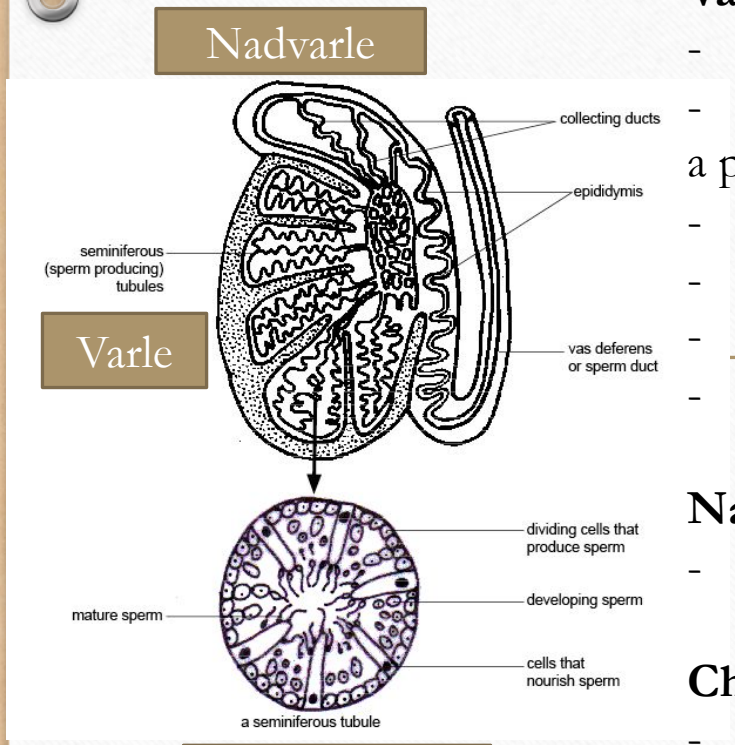

Varlata (Testes)

- Pohl. žlázy uložené v šourku
- Produkce androgenů (testosteron, androsteron) a pohl. buněk (spermie)
- V 4-5t. sestup z břišní dutiny štěněte
- 8-9t. úplný sestup
- Na pohmat ne příliš měkká, ne shluky
- Jedno uloženo trochu výš

Nadvarle (Epipydimis)

- Úložiště spermií

Chámovod (Ductus deferens)

- Vývodný systém nadvarlete do močového ústrojí

Přídatné pohl. Žlázy – u psa pouze prostata

- Produkce sekretů – aktivace, ochrana, výživa spermií
- Onemocnění se projevuje u vyměšování, pohybu, atd

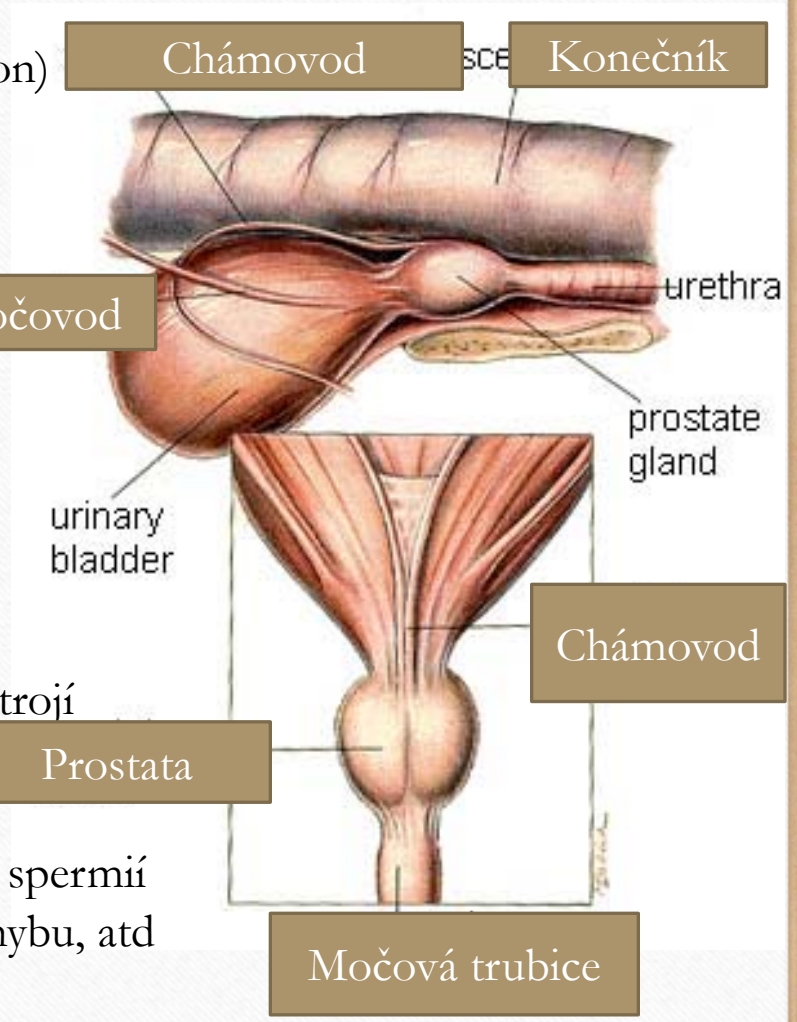

Zevní pohlavní ústrojí

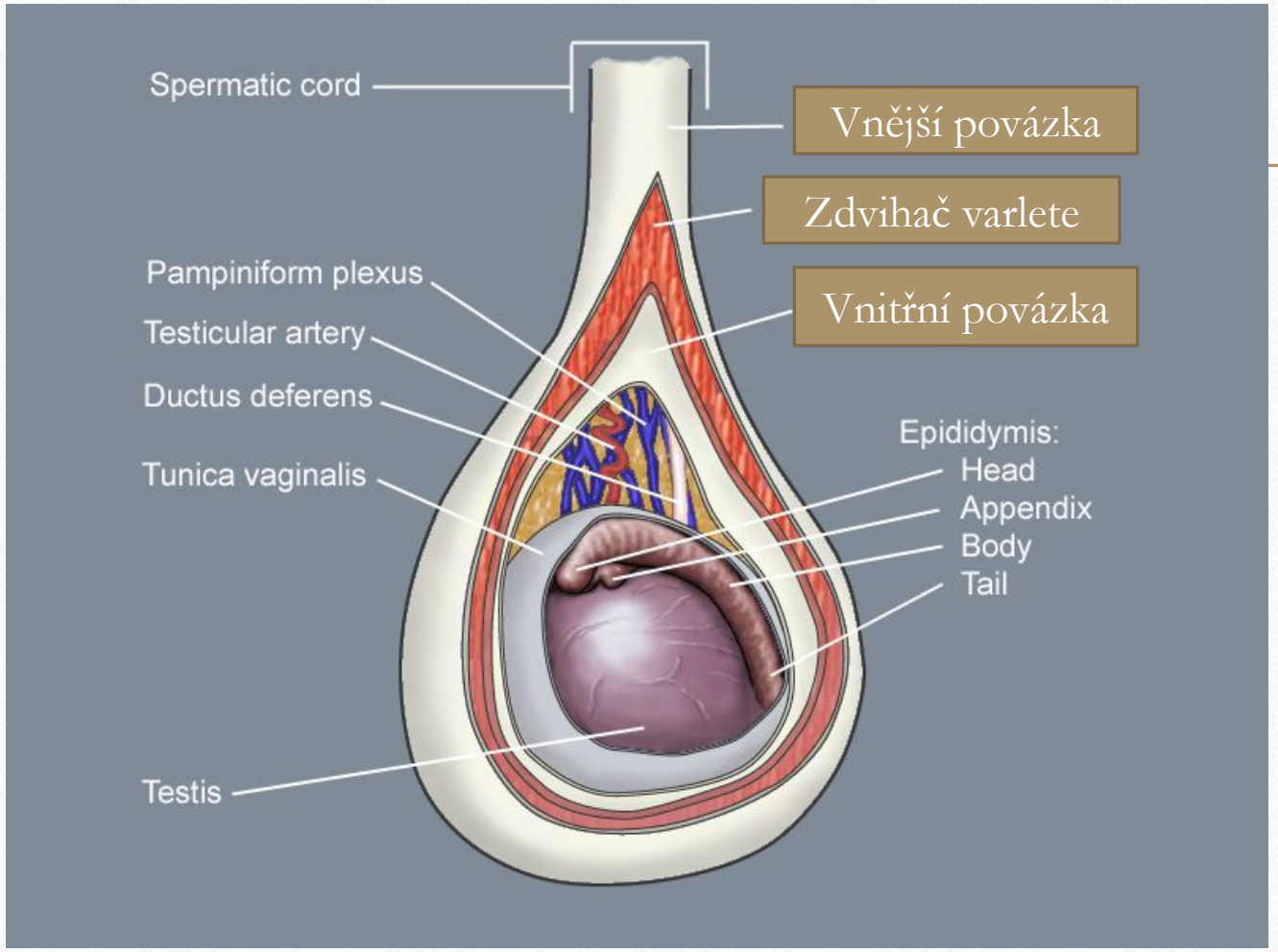

.

Šourek

- Ochranný obal varlat a vývodné cesty
- Slabě porostlý chlupy
- Termoregulace varlat

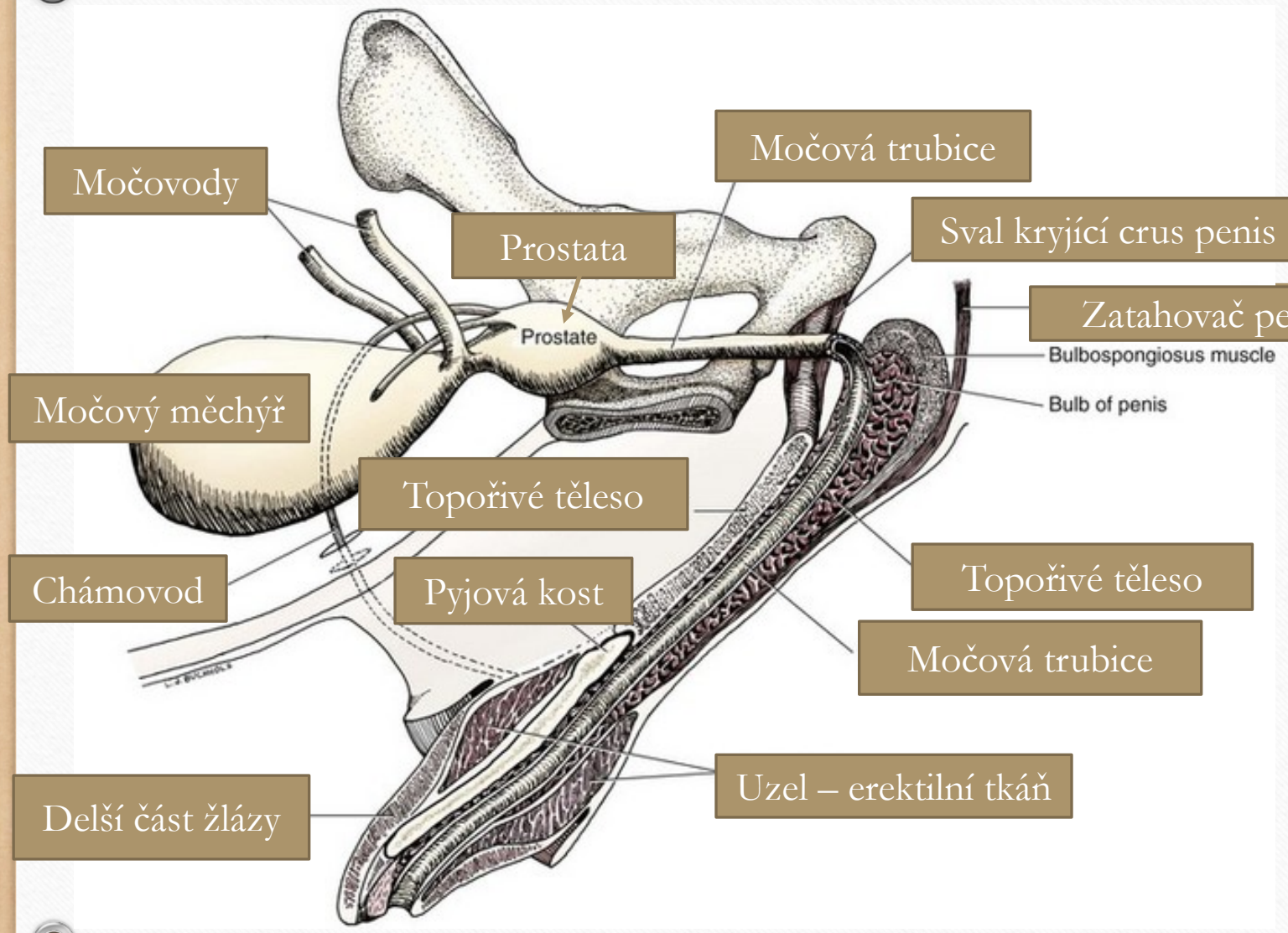

Pyj (Penis)

- Kopulační orgán
- Průchod močové trubice
- Velká plemena až 25cm
- Kořen, tělo, žalud
- Výztuha pyjovou kostí
- Základem je topořivé těleso
- Ochranné kožní pouzdro - předkožka

Poruchy sexuálního vývoje

- vyskytující se vzácně
- důsledkem chybného genetického kódování, nebo selhání pohlavních hormonů
- následkem je vytvoření jak mužských, tak ženských pohlavních orgánů



Hermafroditismus (intersexualita)

- Vyznačuje se přítomností mužských a ženských pohlavních orgánů
- Můžeme rozdělit do dvou hlavních skupin:
- **Pravý hermafroditismus**
- **Pseudohermafroditismus**

Hermafroditismus

Pravý hermafroditismus

- postižený má přítomnou tkáň gonád obojího pohlaví

(jak vaječníky, tak varlata)

- Ze všech případů hermafroditismu **25%** psi

Pseudohermafroditismus

- postižený jedinec má gonády jednoho pohlaví, ale fenotyp odpovídá pohlaví druhému
- Rozdělujeme na pseudohermafroditismus samičí a samčí
- Ze všech případů pseudohermafroditismu se vyskytuje u **75 %** psi

Hermafrodismus

Fena s varlaty

Pes s vaječníky

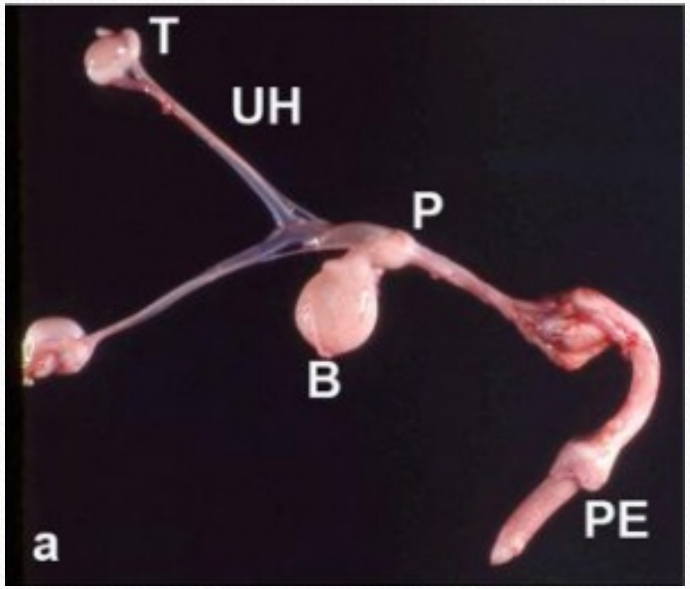

Hermafroditismus

- Psi hermafrodité jsou neplodní
- fena nehárá a nemůže mít potomstvo
- Více náchylní k tumorům
- Není ovlivněna kvalita života a žádné zvláštní problémy s chováním
- Terapie pro tuto poruchu není. Hormonální léčba ani operace nepomůže
- Jedince s touto poruchou je vhodné vykastrovat

Nemoci varlat

- Geneticky zapříčiněné vady varlat, nejvíce ohrožují reprodukční činnost psa

Kryptorchismus

- Nejčastější vývojová vada
- postihuje celou řadu plemen (zvýšené riziko u psů čistokrevných)
- Varlata by měla u štěňat z dutiny břišní sestoupit do šourku do 14 dnů po narození maximálně však do 9 týdne
- Když ani potéto době nejsou varlata sestouplá, tak se může

jedat o :

Kryptorchismus

- **Monorchismus** -jedno varle se nevyvinulo
- **Anorchismus** -obě varlata se nevyvinula
- **Jednostranný kryptorchismus** - jedno varle nesestouplo
- **Oboustranný kryptorchismus** - obě varlata nesestoupila

Nesestouplé varle do šourku má několik příčin:

- **Retence varlete** –varle je při sestupu zadrženo, většinou v tříselném kanálu
- **Ektopie varlete** –výjimečný stav, varle se neuloží v šourku, ale v podkoží vedle penisu
- **Získaný kryptorchismus**–varle je sestouplé v šourku, ale díky špatné fixaci se dostane do dutiny břišní
- **Vrozený kryptorchismus** -jedná se o recesivní dědičný defekt, heterozygot je pouze přenašečem bez projevu

Vliv kryptorchismu

- Může docházet ke změnám chování (agrese, podrážděnost, hypersexualita)
- Možná svědivost kůže, vypadávaní srsti a jiné kožní problémy
- Hrozí vznik nádorového onemocnění na nesestouplém varleti
- Problémy s plodností, oboustranný kryptorchismus= neplodnost
- Hrozí tzv. testikulární torze- zaškrcení varlete, bolestivý stav, kdy je pes ohrožen na životě

Kryptorchismus

- Léčbu zvolíme dle:

➢ kryptorchismus abdominální(uložena v břišní dutině), léčba nemá smysl

➢ kryptorchismus inguinální (uložená v tříslech), následující metody :

  - masáž stydké oblasti
  - injekční aplikace hormonů
  - aplikace homeopatik
  - operativní sestup varlete do šourku

Jedno nesestouplé varle uložené v břišní dutině

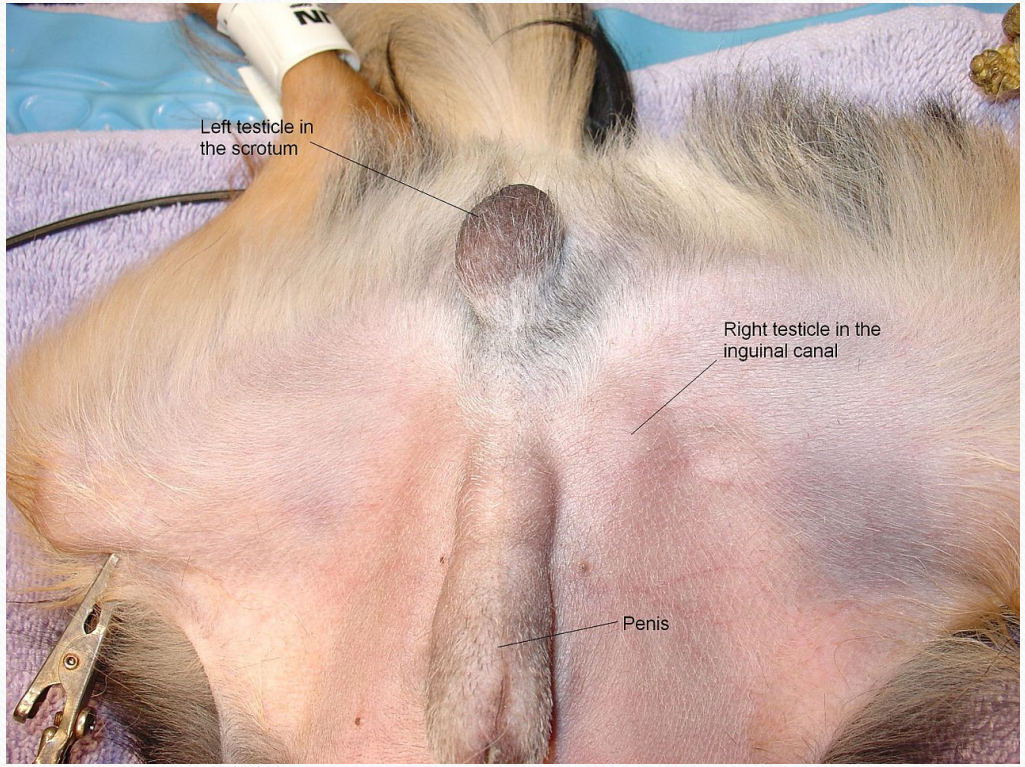

Hypoplazie

- neúplné vyvinutí varlete nebo varlat
- Úplné nevyvinutí je velmi vzácné
- Obvykle nastává v souvislosti s kryptorchismem
- vzniká již při nitroděložním vývoji
- Problémy s plodností/neplodnost
- Varlata jsou abnormálně malá

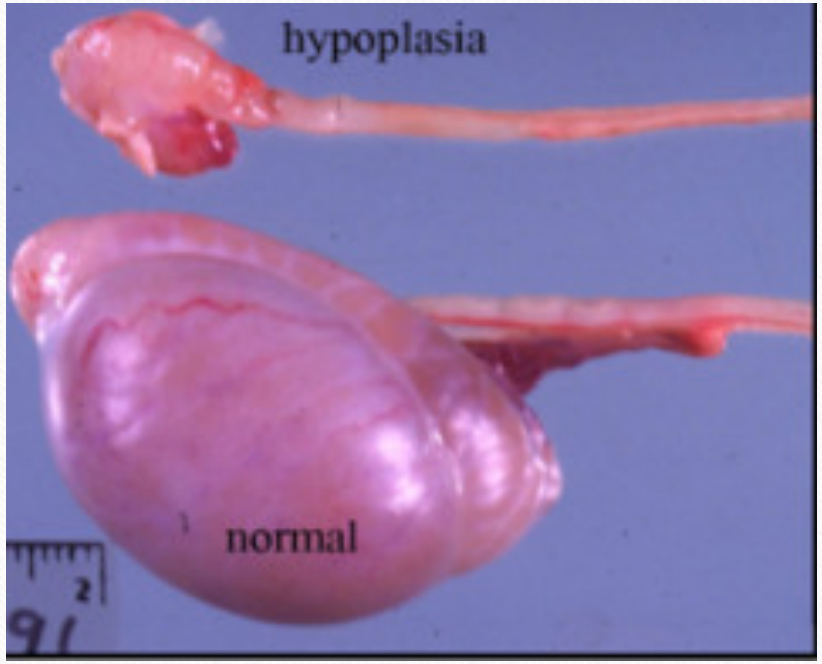

Nádory varlat

(tumor, neoplazma, novotvar, blastom)

- Útvar vzniklý růstem abnormálních buněk nebo tkáně v těle
- Rozlišuje dva typy tumorů
  - benigní (nezhoubný)
  - maligní (zhoubný)

Benigní typ tumoru

- roste pomalu a je dobře ohraničen
- Neroste do okolních tkání a nerozšiřuje se
- Netvoří metastáze a jde obvykle snadněji chirurgicky odstranit

Maligní typ tumoru

- tendence růst rychleji a není ohraničen
- Rozšiřuje se do okolních tkání a do jiných částí těla. Vytváří metastáze a obtížně se chirurgicky odstraňuje

U varlat psů se rozlišuje několik typů nádorů:

- Testikulární nádor (Sertoliho buněk)
- Testikulární nádor (Leydigových buněk)
- Testikulární nádor (seminom)

Testikulární nádor (Sertoliho buněk)

- je spojen s nesestouplými varlaty (kryptorchismem)
- Tento druh nádoru většinou bývá maligní
- Metastazuje do lymfatických uzlin a pak do jiných části těla
- Klinicky se nádory z Leydigových nebo Sertoliho buněk projevují nejčastěji zvětšením a eventuálně bolestivostí postiženého varlete, feminizační syndrom

Testikulární nádor (Leydigových buněk)

- je velmi vzácný a většinou benigní.
- Nádor je tvořen z buněk, které vytvářejí hormon testosteron.
- Je lokalizován jako malé 1-2 cm velké kulovité útvary v tkáni varlat. Způsobuje měkký otok varlete

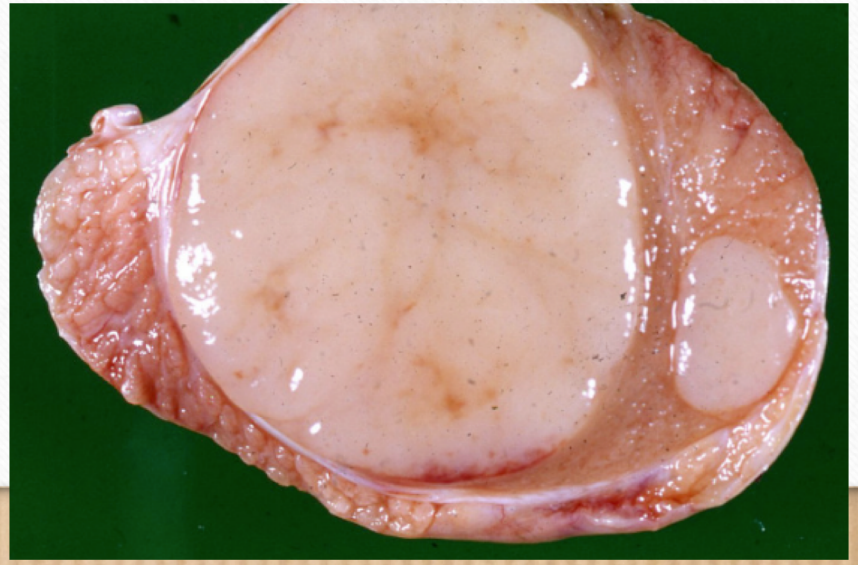

Testikulární nádor (seminom)

- je u psů poměrně častý a obvykle bývá benigní
- většinou nevykazuje žádné klinické příznaky, výjimečně bolest, abnormální zvětšení varlat, hmatatelnost
- Druhý nejčastější typ nádorů postihující starší psy

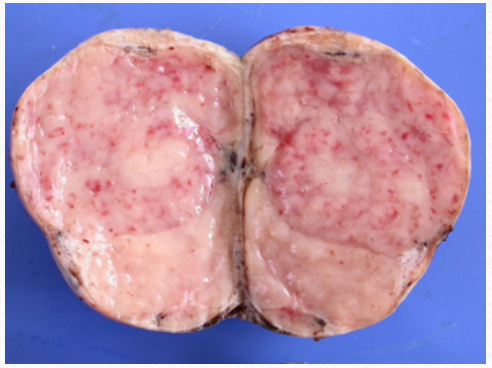

Následky nádorů varlat jsou následující:

- dojde ke zvětšení varlete a šourku, k hormonálním změnám, zvyšování estrogenů a jejich následkem k feminizaci zvířete, dochází ke ztrátě srsti na zádech, k nadměrně pigmentaci, dochází ke zmenšování zdravého varlete, snížení pohlavního libida a samičímu postoji při močení
- Terapie je chirurgická, odstraní se změněné varle, event. se provede oboustranná kastrace
- V pokročilém stadiu onemocnění, se doporučuje eutanázie

Nemoci předkožky

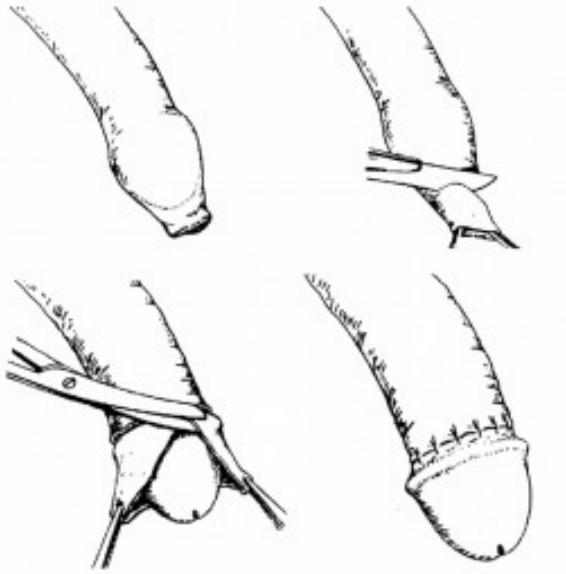

Fimóza

- Příčinou fimózy je vrozená vada nebo stav po zranění a zánětech, pes předkožku nemůže volně přetáhnout přes žalud
- Projevuje se u štěňat zhruba ve třech měsících věku
- Zúžení může být částečné nebo úplné
- Úplné=zúžení ve tvaru prstence a obkružuje celou předkožku

Fimóza

- Vytváří se zánětlivé stavy, které způsobují svědění a bolestivé potíže při močení.
- Pes není schopen pářícího aktu
- Ačkoliv má fimóza někdy genetickou příčinu, není to vážné onemocnění
- Jedinci se mohou použít do chovu

Zdroje

- JELÍNEK, Pavel a Karel KOUDELA. *Fyziologie hospodářských zvířat*. V Brně: Mendelova zemědělská a lesnická univerzita, 2003. ISBN -80-7157-644-1.
- *Hodnocení kvalitativních parametrů ejakulátů psů: Anatomie pohlavních orgánů psa* [online]. Brno, 2024 [cit. 2017-03-29]. Dostupné z: https://theses.cz/id/trg4cx/zaverecna_prace.pdf. Mendelevova univerzita v Brně.
- *Vetvill: Anatomie pohlavního ústrojí psa* [online]. CZ, 2017 [cit. 2017-03-29]. Dostupné z: http://www.vetvill.cz/cs/m-32-anatomie-pohlavniho-ustroji-psa
- MARVAN, František a kolektiv. *Morfologie hospodářských zvířat: Anatomie pohlavního samčího ústrojí*. 5 vydání. Praha: Česká zemědělská univerzity v Praze, 2011. ISBN 978-80-213-2188-5.
- SOVA, Z. *Nemoci psů: nemoci pohlavního ústrojí*. Praha: Státní zemedělské, 1987, s. 153-156. ISBN 07-113-87-04/148.
- Kryptorchismus – teoretická fakta a chovatelská praxe. *Klub přátel chodského psa* [online]. Pardubický kraj [cit. 2017-03-29]. Dostupné z: http://www.kpchp.org/kryptorchismus.php
- Nádory varlat. *Testis.cz* [online]. bioptická laboratoř s.r.o, 2012 [cit. 2017-03-29]. Dostupné z: http://www.testis.cz/klasifikace-1.2.html