

Onemocnění svalstva vlivem genetiky

Co už jste slyšeli:

- Myopatie
- Svalová dystrofie
- Muskulární dystrofie
- Kongenitální myotonie
- Centronukleární myopatie
- Degenerativní myelopatie

Late Onset Ataxia (LOA)

- Hlavně u Russell teriérů
- genetické onemocnění projevující se ztrátou rovnováhy a koordinace pohybu
- Mezi první příznaky patří ztuhlost zadních končetin při chůzi, potíže s chůzí do schodů a nekoordinovanost při skákání
- Postupně dochází k zhoršování stavu, typické je ztuhlé poskakování a „tancování“ na místě.
- V nejhorším stádiu pes často padá a má problémy vzpřímit se a chodit

Late Onset Ataxia (LOA)

- Choroba je progresivní, po nástupu prvních příznaků dochází k rychlému zhoršení rovnováhy a koordinace pohybu
- Jsou sice zaznamenány případy stabilizace, ale toto onemocnění většinou končí eutanázií štěněte



Mutace myostatinu

- Dvojité osvalení způsobené mutací v genu pro myostatin u whippetů
 - Protein myostatin ovlivňuje množství a složení svalových vláken
- Psi nesoucí jednu mutaci (heterozygoté) mají oproti normálním whippetům vyvinutější svaly a vyšší atletický potenciál, který jim přináší výhody v rychlostních závodech
- Psi se dvěma kopiemi mutace (mutovaní homozygoté) jsou tzv. „bully“ whippetů, extrémně osvalení psi, pro rychlostní soutěže nepoužitelní

Mutace myostatinu

- U „bully” whippetů se vyskytují svalové křeče v ramenních a stehenních svalech a často se u nich nachází předkus.
- Přes určitá zdravotní a pohybová omezení se „bully” whippeti, pokud nejsou na žádost majitele utraceni, dožívají normálního věku



Canine multiple system degeneration (CMSD)

- Systémová degenerace u psů (CMSD) je autozomálně recesivní geneticky dědičné onemocnění, které bylo diagnostikováno u Čínských chocholatých psů a u Kerry Blue teriérů
- Dochází k degeneraci neuronů v jedné z oblastí středního mozku a ztrátě buněk v mozečku a tím k postižení celého pohybového aparátu
- S věkem 6 - 8 měsíců pes neustále padá a již není schopen pohybu a vzpřímeného postoje. Nejvíce zasažené bývají přední končetiny
- Pes stojí ve shrbené poloze, houpe se v předních končetinách a marně se snaží udržet stabilitu
- Většinou bývá utracen



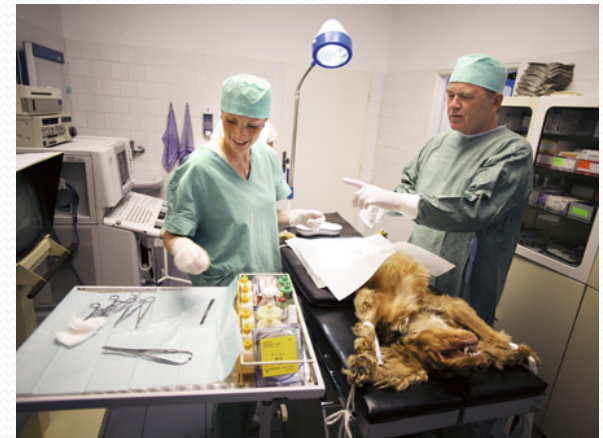Myokymie

- je mimovolné chvění svalů, svalové vlnění, vlnivé pohyby svalstva viditelné v podkoží
- postupně zhoršuje a vede až k celkové svalové křeči a přehřátí, někdy až k epilepsii
- Myokymie může být spuštěna jen tak, ale může i doprovázet různé nemoci
 - Např. spinocereberální ataxii u Jack Russellů
- Geneticky podmíněná myokymie začíná být více zkoumána a popisována




Maligní hypertermie

- představuje závažnou komplikaci při celkové anestezii, která může být až fatální. MH je farmakogenetická choroba kosterního svalstva, při které dochází k hyperkapii, tachykardii a hypertermii, které jsou vyvolány reakcí na chemické spouštěče - v tomto případě anestetika
- Dědičnost je autozomálně dominantní
- Léčba musí přijít ještě před ukončením anestezie podáváním antidotik a chlazením organismu
- U těchto psů je důležité dbát na předoperační vyšetření na citlivost k látkám



Polyneuropatie u Greyhoundů

- Souvislost s postižením nervů
- projevuje se často sníženou citlivostí, nejistotou při chůzi, bolestí a křečemi svalů, svalovou slabostí, zvláštním tzv. králičím během apod
- S přibývajícím věkem se stav postiženého psa zhoršuje a většinu nemocných jedinců je do jednoho roku doporučeno utratit
- V současné době neexistuje žádná účinná léčba, která by dostatečně zmírnila zhoršující se, velmi bolestivé příznaky



Juvenilní laryngeální paralýza

- autozomálně recesivní genetické onemocnění postihující plemena Rotvajler a Černý ruský teriér
- Postižení jedinci trpěli dýchacími potížemi, které vedly až k paralýze hrtanu, dále se u nich mohla projevit ataxie, distální slabost a snížené reflexy páteře
- Dále kvůli atrofii hrtanových svalů došlo k celkovému pozměnění štěkotu postižených psů
- Kvůli těžkým symptomům bývá štěně většinou do 6měsíců utraceno



Zdroje:

- Forman OP, De Risio L, Mellersh CS (2013) Missense Mutation in CAPN1 Is Associated with Spinocerebellar Ataxia in the Parson Russell Terrier Dog Breed. *PLoS ONE* 8(5): e64627. doi:10.1371/journal.pone.0064627
- Mosher DS, Quignon P, Bustamante CD, Sutter NB, Mellersh CS, et al. (2007) A mutation in the myostatin gene increases muscle mass and enhances racing performance in heterozygote dogs. *PLoS Genet* 3(5): e79. doi:10.1371/journal.pgen.0030079
- O'Brien, Dennis P., et al. "Genetic mapping of canine multiple system degeneration and ectodermal dysplasia loci." *Journal of heredity* 96.7 (2005): 727-734.
- Zeng, Rong. *Molecular genetic studies in canine inherited diseases including neonatal cerebellar ataxia, degenerative myelopathy and multiple system degeneration.* Diss. University of Missouri--Columbia, 2013.
- D. Gilliam, J. R. Coates, G. S. Johnson, L. Hansen, T. Mhlanga-Mutangadura, J. F. Taylor, G. C. Johnson, R. D. Schnabel, D. P. O'Brien: *The Whole Genome Sequence of a Jack Russell Terrier with Progressive Spinocerebellar Ataxia and Myokymia Contains a Homozygous Disease-Associated KCNJ10 Missense Mutation* (2013 *The 7th International Conference on Advances in Canine and Feline Genomics and Inherited Diseases, Cambridge, Massachusetts, USA*).
- Drögemüller C et al. A Deletion in the N-Myc Downstream Regulated Gene 1 (NDRG1) Gene in Greyhounds with Polyneuropathy *PLoS One*. 2010 Jun 22;5(6):e11258.
- Mhlanga-Mutangadura, T., et al. "A Homozygous RAB3GAP1: c. 743delC Mutation in Rottweilers with Neuronal Vacuolation and Spinocerebellar Degeneration." *Journal of Veterinary Internal Medicine* 30.3 (2016): 813-818.
- Mhlanga-Mutangadura, Tendai, et al. "A mutation in the Warburg syndrome gene, RAB3GAP1, causes a similar syndrome with polyneuropathy and neuronal vacuolation in Black Russian Terrier dogs." *Neurobiology of disease* 86 (2016): 75-85.
- Z genomia.cz

Děkuji za pozornost 😊

